ROTHENNEWS

NR. 2 | MAI 2019 | www.labor-rothen.ch

PILZE

Faszinierende Aussichten
in eine eigene Welt

ZUKUNFT

Neuer Velokurier
Umzug Labor

EDITORIAL

Pilze sind weder Pflanzen noch Tiere, sondern bilden eine eigenständige Gruppe innerhalb der eukaryotischen Lebewesen. Sie besitzen sowohl pflanzliche als auch tierische Eigenschaften: Einerseits brauchen sie kein Chlorophyll zur Energiegewinnung und speichern Energie als Glykogen wie die Tiere, andererseits besitzen ihre Zellen Zellwände und Vakuolen wie die Pflanzen.

Die Sammler kennen die Plätze, an denen besondere Pilze wachsen und die Feinschmecker schätzen im Herbst die feinen Gerichte, die mit den Pilzen zubereitet werden können. Steinpilze, Champignons, Eierschwämme und Morcheln oder auch schon ein wenig Trüffel lassen die kulinarischen Herzen höherschlagen. Weniger beliebt sind jedoch die Pilze, die uns als Krankheitserreger auf der Haut, an den Nägeln oder sogar systemisch heimsuchen und plagen.

Diesen «Plagegeistern» ist der Schwerpunkt der vorliegenden Rothen-News-Ausgabe gewidmet.

Wir wünschen Ihnen eine spannende Lektüre und stehen für tiefgreifendere Fragen im Rahmen der medizinischen Analytik sehr gerne zur Verfügung.

Claude Rothen
Dr. med. MSc Laborspezialist FAMH
Telefon 061 269 81 84
c.rothen@labor-rothen.ch

Pilze,
die uns krank machen

Weltweit existieren rund 100 000 verschiedene Pilzarten, davon sind aber nur ca. 150 beim Menschen krankheitserregend. Die wichtigsten Pilze mit medizinischer Relevanz werden entsprechend dem DHS-System (**D**ermatophyten – **H**efen – **S**chimmelpilze) in drei Gruppen unterteilt:

Dermatophyten (Fadenpilze)

Trichophyton, Microsporum: Befall von keratinisierten Körperbereichen (Haut, Haare, Nägel)

Hefen (Sprosspilze)

Candida, Pityriasis, Cryptococcus: Befall von Haut, Schleimhäuten und inneren Organen (meist Immunsupprimierte)

Schimmelpilze (Fadenpilze)

Aspergillus, Fusarium, Mucorales, dimorphe Pilze (z.B. Sporothrix schenkii): Befall von Gehörgängen (oft Aspergillus niger), Sinushöhlen und innere Organe (meist Immunsupprimierte)

In diesen Rothen-News stellen wir Ihnen die drei Hauptgruppen der humanpathogenen Pilze vor. Die klinische Manifestation und Symptomatik der Dermatophyten, Hefen und Schimmelpilze ist unterschiedlich – ebenso unsere Labormethoden des Direktnachweises, der Färbungen und des Kulturenansetzens. Zusätzlich werden die neueren Methoden der Mikrobiologie und deren Anwendung in der Pilzdiagnostik aufgezeigt.

1. DERMATOPHYTEN

Die Pilzart der Dermatophyten sind für Pilzinfektionen auf der Haut (Tinea) sowie der Nägel (Onychomykosen) verantwortlich.

Onychomykose durch Trichophyton rubrum verursacht

Tinea faciei am Kinn eines Jugendlichen: entzündliche Rötung und leichte Schuppenbildung

Kultur Trichophyton rubrum auf Sabouraud-Platte



Trichophyton rubrum: typische Mikrokonidien, mikroskopisch im Lactophenolblau-Präparat sichtbar

2. HEFEN

Hefepilze führen in erster Linie zu Infektionen in Hautfalten (lateinisch Soor), auf der Schleimhaut im Genitalbereich (Vaginalsoor), Mundbereich (Mundsoor) oder im Bereich der Speiseröhre. Sie sind aber auch verantwortlich für die Entstehung von Pilzinfektionen der inneren Organe, Systemmykosen genannt. Die Hefepilzart Candida spielt dabei die wichtigste Rolle.

Candidosis intertrigionosa verusacht durch Candida albicans

Mundsoor verursacht durch Candida albicans

Hefekolonien auf Blutagar-Platte:
Candida albicans mit Ausbildung von Keimschläuchen

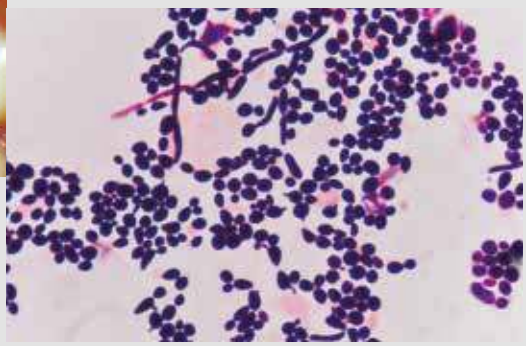

Candida albicans im Grampräparat:
Hefezellen mit Sprossung und Pseudohyphen

3. SCHIMMELPILZE

Abgesehen vom Pilzbefall des äusseren Gehörgangs durch Aspergillus niger befallen Schimmelpilze meist innere Organe. Diese Infektionen werden Systemmykosen genannt.

Systemmykosen werden in primäre und opportunistische Mykosen eingeteilt:

Primäre Mykosen

Bestimmte Pilze können bei Gesunden Infektionen auslösen. Die Sporen gelangen vor allem aus der Umwelt über die Lunge in den Körper.

Opportunistische Mykosen

Nur abwehrgeschwächte Menschen erkranken. Diese Pilze können bei einem gesunden Menschen auf den äusseren und inneren Körperoberflächen vorkommen, lösen aber keine Krankheit aus. Bei immunsupprimierten Menschen können diese Pilze aber die schützende Oberfläche durchdringen und gelangen so in das darunterliegende Gewebe oder die Blutbahn.

Otomykose durch Aspergillus niger (Diplomarbeit_marcel_schoepfer_2011 Aspergillusniger.pdf)

Direktpräparat (Gram-Färbung) eines Patienten mit Otomykose: Hyphen mit «Köpfchen»

Aspergillus niger auf Sabouraud-Platte: Bildung von schwarzen «Köpfchen»

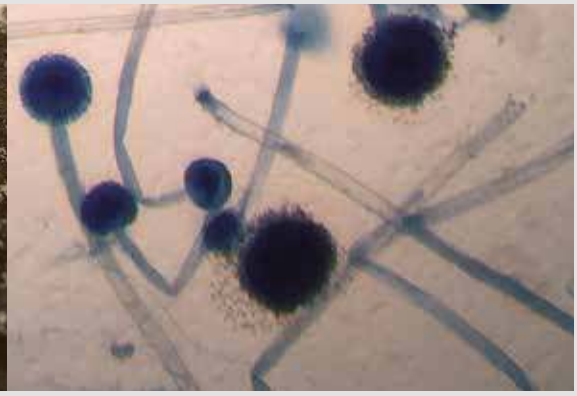

«Köpfchen» von Aspergillus niger mit Konidien, mikroskopisch sichtbar (Lactophenolpräparat)

PILZE

URSACHEN

Es gibt leider verschiedene Ursachen, die eine Pilzinfektion auslösen können. Begünstigt werden die Infektionen aber hauptsächlich durch:

- **Verletzungen der Haut**
- **Ungünstiges Schuhwerk (z. B. Gummistiefel, Wärmestau, Schweissbildung)**
- **Besuch von öffentlichen Freibädern und Duschräumen**
- **Geschwächtes Immunsystem, Stoffwechselkrankheiten (Diabetes mellitus)**
- **Einnahme bestimmter Medikamente (Antibiotika, Kortikosteroide, Zytostatika)**

SYMPTOME

- **Rote, runde oder ovale Läsionen, die randständig schuppen und zentral abblassen können**
- **Pusteln, z. B. im Bartbereich**
- **Weisse, fest haftende Beläge auf den Schleimhäuten (Mund, Geschlechtsorgane)**
- **Fluor vaginalis**
- **Erosiv-nässende Rötungen in Hautfalten und an den Geschlechtsorganen**
- **Rhagaden und Erosionen zwischen Fingern und Zehen**
- **Krustös-nässende und schuppende Läsionen der Kopfhaut**
- **Juckreiz**
- **Verfärbung von Hautpartien (Pityriasis versicolor)**
- **Brennen vor allem auf Schleimhäuten**

Systemische Mykosen können sehr schwer verlaufen, vor allem bei immunsuprimierten Personen. Hauptsächliche Symptome sind Fieber, Verschlechterung des Allgemeinzustandes, Husten, Atemnot, Kreislaufbeschwerden bis hin zum Atem- und Kreislaufversagen.

DIAGNOSTIK

Zur Diagnose von Pilzinfektionen werden neben der Anamnese verschiedene Untersuchungen und Abklärungen durchgeführt. Dazu gehören unter anderem:

- **Betrachten der befallenen Hautpartien mit der Fluoreszenzlampe (Wood-Licht)**
- **Nativpräparat: Abnahme von Schuppen aus den Randpartien der Läsionen und nach Inkubation in einer Lauge (Kalihydroxid und Tetraethylammoniumhydroxid) Untersuchung unter dem Mikroskop**
- **Kultureller Nachweis mittels MALDI-TOF oder Mikroskopie (Lactophenolblau-Präparat) auf einem geeigneten Nährmedium (z. B. Sabouraud-Platte) mit nachfolgender Identifizierung**

Die abgeschabten Hautschuppen oder befallene Nagelstücke sollten in einem sterilen Gefäss (z.B. Spitzröhrchen) oder in einem speziell dafür vorgesehenen Briefchen «Dermapak» gesammelt und verschickt werden.

Dermapak: Versand-Briefchen für abgeschabte Hautschuppen oder Nagelstücke

PILZE

WAS MAN AUCH NOCH ÜBER PILZINFEKTIONEN WISSEN SOLLTE

THERAPIE

Pilzerkrankungen sind sehr hartnäckig. Zur Behandlung der Mykosen sind verschiedene Präparate erhältlich, die spezifisch die Vermehrung des Pilzes hemmen (Antimykotika). Je nach Ort der Infektion werden lokale Präparate in Form von Crèmes, Sprays oder systemisch anwendbaren Präparaten wie Tabletten oder in schweren Fällen Infusionen eingesetzt.

RESISTENZPRÜFUNG

Da die Kulturanzucht von Pilzen meist länger dauert, wird eine antimykotische Therapie empirisch begonnen und kann je nach diagnostizierter Spezies angepasst werden. Für Hefen gibt es Resistenzprüfungen mit standardisierten Referenzwerten, womit die Wirksamkeit der einzelnen Antimykotika interpretiert werden kann. Hingegen ist die Resistenzprüfung bei Schimmelpilzen (inklusive Dermatophyten) wegen des uneinheitlichen Wachstums schwierig standardisierbar, weshalb für Resistenzprüfungen noch keine Interpretationsgrenzwerte etabliert werden konnten und somit auch keine routinemässige Resistenzprüfung angeboten wird.

Trichophyton violaceum, ein Dermatophyt

BEISPIELE AUS DER PRAXIS

FALL NR. 1

Wegen einer schuppenden, geröteten Hautläsion suchte ein 28-jähriger Tierarzt seinen Hausarzt auf. Dieser kratzte vom Rand der Läsion Hautschuppen ab und schickte sie zur Analyse ins Labor. Hier waren im Direktpräparat (Tetraethylammoniumhydroxid) keine Pilzelemente sichtbar. Hingegen wuchsen nach 3 Wochen auf einem Selektivagar Dermatophyten, die als Trichophyton verrucosum identifiziert werden konnten.

Dieser Pilz ist unter dem Begriff «Kälberflechte» bekannt und gilt als Verursacher von Pilzinfektionen bei Kühen. Der Tierarzt wusste auch, bei welcher Kuh er sich die Pilzinfektion zugezogen hatte; diese wurde bereits mit Antimykotika behandelt.

Trichophyton verrucosum: Kolonie auf Sabouraud-Platte

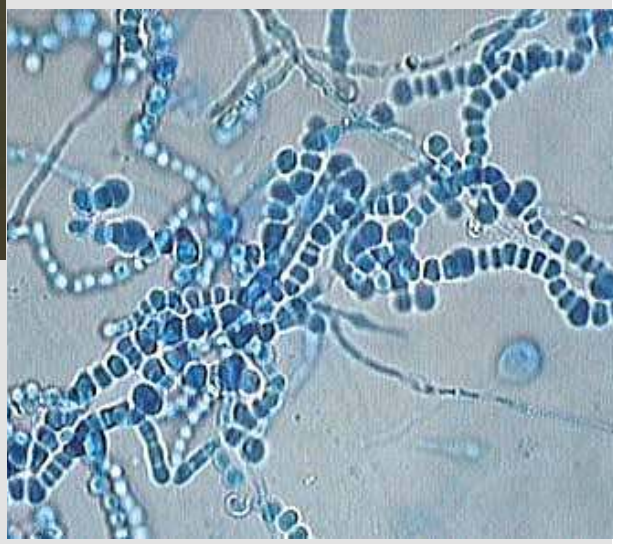

Trichophyton verrucosum: Ketten von Chlamydosporen, mikroskopisch im Lactophenolblau-Präparat sichtbar

BEISPIELE AUS DER PRAXIS

FALL NR. 2

Ein 48-jähriger Mann suchte im Frühjahr wegen einer schuppenden, Fünfliber-grossen Läsion am Bein seine Hausärztin auf. Er erzählte, dass auch sein Sohn und seine Ehefrau ähnliche Läsionen hätten.

Die Hausärztin schickte einen Abstrich mit der Anforderung auf Dermatophyten ein. Da im Abstrich keine Schuppen sichtbar waren, wurde kein Kalihydroxid-Direktpräparat angefertigt; der Abstrich wurde auf Selektivplatten für Dermatophyten angesetzt. Nach ca. 10 Tagen wuchsen zitronengelbe Kolonien, die als Trichophyton erinacei identifiziert wurden. Dies ist ein zoophiler Pilz, der bei Igeln vorkommt.

Die Nachfrage der Hausärztin ergab, dass in einem Gartenschuppen des Patienten Igel vermutet wurden, was den Übertragungsweg erkären könnte. Der Patient konnte mit Terbinafin erfolgreich behandelt werden.

Trichophyton erinacei: Kolonie auf Sabouraud-Platte

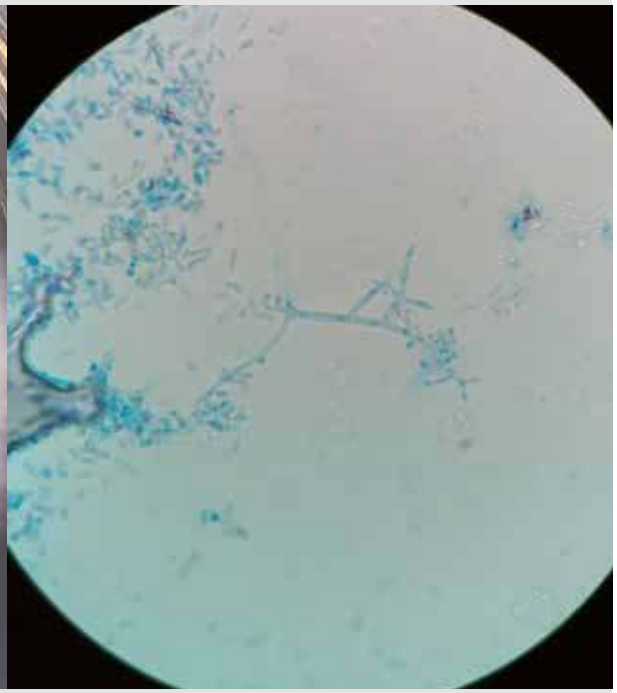

Trichophyton erinacei: verzweigte Hyphen mit kegelförmigen Mikrokonidien, mikroskopisch im Lactophenolblau-Präparat sichtbar

Die Kurierzentrale
unser neuer
Velokurier

Im Zusammenhang mit einigen Umstrukturierungen im logistischen und innerbetrieblichen Ablauf haben wir uns entschieden, ab 1. April 2019 mit der Kurierzentrale Basel als unserem neuen Velokurier zusammenzuarbeiten.

Für unsere Kunden sollte sich dieser Wechsel nur positiv auswirken, indem wir noch individueller auf die Bedürfnisse Rücksicht nehmen können.

Bitte wenden Sie sich an uns, wenn Sie Fragen oder Anliegen haben.
Gerne beantworten wir Ihnen allfällige offene Punkte.

Jeferson Contreras
Co-Leitung Administration
Tel. 061 269 81 81



Foto: Schweizerische Bundesbahnen SBB

LASTNEWS

Neue Leitung in der Administration

Der Kundenempfang und die Auftragserfassung stehen neu unter der Leitung von Scharina Jesuthasan und Jeferson Contreras, welche sich dieses anspruchsvolle Amt teilen. Während Scharina Jesuthasan sich vorrangig mit der Dienstplanung und dem Bereich Innendienst beschäftigt, ist Jeferson Contreras vor allem bei der Auftragserfassung und externen Blutentnahmen engagiert. Wir freuen uns, zwei gut ausgebildete Profis mit langjähriger Erfahrung für dieses Leitungsamt gewonnen zu haben.

Neue Kraft im Marketing

Im Februar durften wir als wertvolle Unterstützung Leonie Gysin gewinnen.
Im Bereich Kundenbetreuung steht Sie gemeinsam mit Prisca Schadock als Ansprechperson für unsere Kunden zur Verfügung und berät sie in allen Belangen.

Das Labor in Ihrer Nähe.

Der Umzug rückt näher und näher ...

In der Kornhausgasse 2, unserem neuen Standort, ist der Rohausbau abgeschlossen und der Innenausbau im vollen Gange. Bald wird der neue Maschinenpark installiert und in Betrieb genommen, damit einem reibungslosen Übergang Ende Juni nichts mehr im Wege steht. Wir freuen uns auf unser neues Arbeitsumfeld – auch wenn noch viel zu tun ist!

Unsere neue Adresse ab 1. Juli 2019:
Labor Rothen, Kornhausgasse 2, 4002 Basel
Telefon- und Faxnummern bleiben die alten,
ebenso die Mailadressen

ROTHEN
Medizinische Laboratorien AG
Spalengraben 15
4001 Basel

Telefon 061 269 81 81
Telefax 061 269 81 82
info@labor-rothen.ch
www.labor-rothen.ch

ROTHEN
Medizinische Laboratorien